

rassegna stampa del 22/02/2009

**CORRIERE DEL MEZZOGIORNO**

## Calcium Scoring Coronario

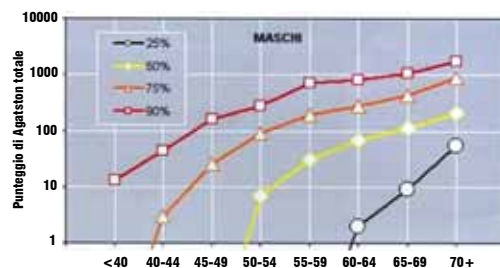
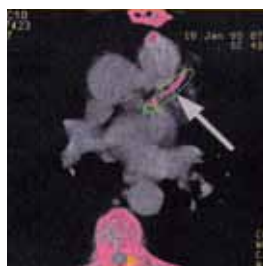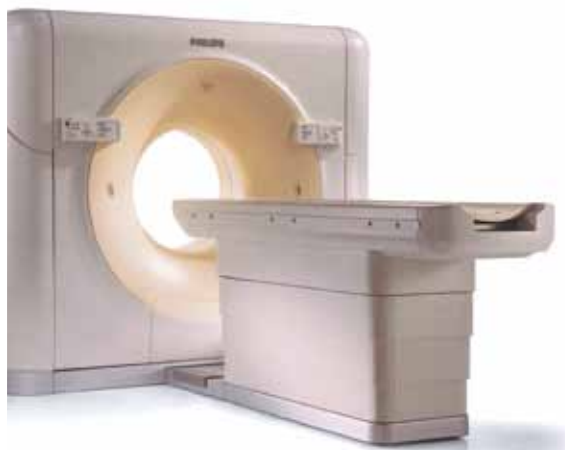La visualizzazione delle coronarie e la stima del 'calcium scoring coronario' per prevenire il rischio cardiovascolare

### “TAC da 64 slice per prevenire le malattie coronariche” Il nuovo esame clinico si esegue senza mezzo di contrasto e in pochissimi secondi

Rappresenta una delle principali cause di morte sia nei soggetti già affetti da patologie coronariche sia nei soggetti non coronaropatici. È la cardiopatia ischemica, una patologia che implica una riduzione di ossigeno nel corpo dovuta a un'ostruzione delle coronarie che comporta a sua volta una diminuzione del flusso sanguigno del miocardio. Quando questo accade si viene a determinare uno squilibrio tra la quantità di ossigeno richiesta dal cuore e l'effettivo apporto e si ha, nel peggiore dei casi, un infarto acuto del miocardio. I motivi scatenanti possono essere diversi: dagli elevati valori di colesterolo, ipertensione arteriosa, il fumo, il diabete, lo stress e la vita sedentaria fino all'incidenza della malattia nella propria famiglia, l'età avanzata e il sesso maschile. Dal momento che la cardiopatia ischemica non presenta sintomi evidenti è opportuno seguire le buone regole di vita, tra cui una sana e corretta alimentazione, l'astensione dal fumo e una regolare e quotidiana attività fisica. Inoltre, è consigliabile sottoporsi anche a trattamenti preventivi al fine di diagnosticare per tempo eventuali ostruzioni a livello delle coronarie. L'ultima frontiera dei trattamenti preventivi è rappresentata dalla Tac dei vasi coronarici. “La radiologia diagnostica – spiega il dottor

Marcello Viterbo, specialista in Radiologia e direttore della struttura di diagnostica d'avanguardia 'Studio Radiologico Viterbo - Di Carlo srl' - con la recente introduzione della tecnologia spirale multidetettore, in combinazione con la cardiosincronizzazione dell'acquisizione, ha permesso finalmente di ottenere immagini Tac dei vasi coronarici di valore diagnostico, in quanto prive di artefatti da movimento cardiaco. Infatti il paziente, sul lettino Tac, è collegato in modalità sequenziale all'Ecg, l'elettrocardiogramma, permettendo all'apparecchiatura di ottenere le immagini cardiache nella frazione del battito cardiaco più lento, con una dose di radiazione molto bassa”. Il tutto rigorosamente senza l'utilizzo del tradizionale mezzo di contrasto. Inoltre, la procedura dura non più di qualche secondo pur garantendo, tuttavia, una visualizzazione accurata delle coronarie e la stima del cosiddetto 'calcium scoring coronario'. In questo modo è possibile valutare il calcio coronario e cercare una correlazione con le lesioni aterosclerotiche, specialmente con quelle subcliniche, correlando il contenuto di calcio coronario, ben quantificabile con questa metodica, con la malattia delle arterie coronarie, e in definitiva con il rischio cardiovascolare. “Le calcificazioni dei vasi coronarici – prosegue lo specialista -

sono spesso associate a lesioni aterosclerotiche avanzate. La progressione della placca aterosclerotica, elaborata dall'American Heart Association (AHA), è caratterizzata da tipici cambiamenti morfologici e patologici. Le lesioni precoci rappresentano precursori silenti delle successive lesioni avanzate. Con la nostra Tac Brilliance da 64 slice fornita di pacchetto cardiaco siamo in grado di elaborare l'immagine cardiaca, visualizzando le arterie coronariche – ribadisce il dottor Viterbo - senza mezzo di contrasto e a bassissima dose di radiazioni, valutando e quantificando l'eventuale presenza di calcificazioni attraverso una procedura automatica inserita nell'apparecchiatura, secondo il protocollo Agatston Score”. In base allo schema Agatston è possibile calcolare il rischio in base al range di età di soggetti di sesso maschile. “Come si può osservare dal grafico, il livello in percentuale usato si basa sull'analisi dei dati di 3.911 pazienti maschi asintomatici con malattie delle arterie coronarie. Un punteggio pari a 0 – conclude lo specialista - implica una scarsa probabilità di ostruzione dell'arteria ma non può escludere in assoluto la presenza di Aterosclerosi. Un punteggio alto indica una presenza significativa di placca e conseguente rischio di futuri eventi cardiovascolari”.



Viterbo Di Carlo  
STUDIO RADIOLOGICO

Via Dante Alighieri, n. 38 - 70013 Castellana Grotte (BA)

Tel 080.496.89.24 | Fax 080.496.23.36

www.viterborad.it | info@viterborad.it