# ACON

Associazione Culturale Orizzonti Nuovi

CENTRO CONGRESSI
IRCCS "S. de Bellis"

con il patrocinio del
Comune di Castellana Grotte

# la Prevenzione vince il Tumore

'04

Sala Congressi
IRCCS "S. De Bellis"
Castellana Grotte, 14 maggio 2004

# ACON

***Associazione Culturale Orizzonti Nuovi***

Sala Congressi

IRCCS “S. De Bellis”

Castellana Grotte, 14 maggio 2004

# la Prevenzione vince il Tumore

*Marcello Viterbo*

*Stefania Di Carlo*

*In Radiologia non esiste la PREVENZIONE del tumore*

*Esiste, però, la DIAGNOSI PRECOCE che comporta una percentuale di successo del trattamento e, quindi, di GUARIGIONE in oltre il 95% dei casi di cancro, almeno per ciò che concerne organi quali:*

- ✓Mammella
- ✓Prostata
- ✓Colon

*Il tumore della mammella è diventato la causa più importante di morte nelle donne dal momento che ne colpisce una su nove*

*(Maas, 1993;Fentiman et Al. 1990 )*

*Solo in Italia ogni anno si registrano circa 30.000 nuovi casi*

# *Le cause del cancro della mammella sono **molteplici** e non ancora tutte identificate*

- Il 70% dei carcinomi mammari è un evento sporadico
- Il 15-20% ha un andamento familiare
- Il 5-10% è correlabile ad una mutazione genetica

## *Il radiologo ha a disposizione tre armi per la diagnosi precoce:*

- La mammografia
- La ecografia
- La risonanza magnetica

*La MAMMOGRAFIA rimane, a tutt'oggi, il metodo più accurato per effettuare una diagnosi precoce nel tumore mammario*

# *Che cos'è la mammografia?*

*E' una semplice radiografia del seno eseguita mediante Mammografo, appositamente progettato per visualizzare la struttura della mammella e che utilizza raggi X*

*=Mx*

# *Esistono due tipi di Mammografia:*

- ***Mx convenzionale**, che utilizza le tradizionali pellicole radiografiche*

- ***Mx digitale "Full Field"** ad ampio campo che utilizza mammografi con un rivelatore digitale al posto della tradizionale pellicola*



# Vantaggi Principali della Mx Digitale

## Immagine digitale elaborabile, quindi, dal computer:

- ✓ **Ingrandimenti**
- ✓ **Manipolazione del contrasto**
- ✓ **Archiviazione**
- ✓ **Invio remoto dell'immagine (Telemammografia: consulto a distanza)**

## Non ultimi:

- ✓ **Riduzione della dose di radiazioni**
- ✓ **Raddoppio della potenzialità di lavoro (Liste di attesa!)**

# Svantaggi

**Costi ancora molto elevati!**

# Possibilità di Diagnosi Assistita dal Computer **(Computer Aided Diagnosis = CAD)**

## Un paio di occhi in più!

Questa soluzione utilizza algoritmi software avanzati per identificare AUTOMATICAMENTE ed evidenziare le caratteristiche comunemente associate alle patologie mammarie, quali noduli, microcalcificazioni, zone di distorsione dell'architettura mammaria

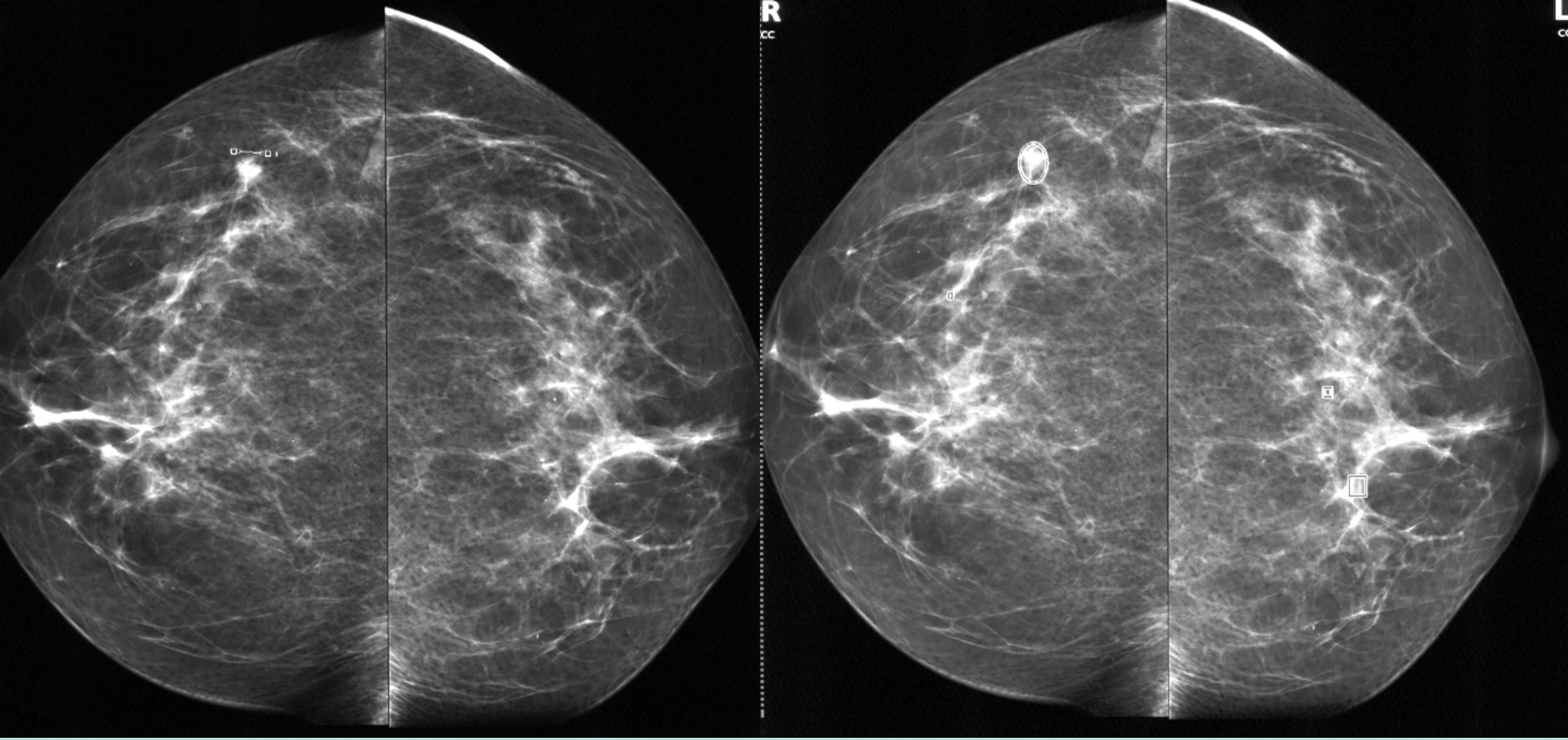


SENZA CAD

CON CAD

| Sensibilità | Assoluta | +CAD |
|---|---|---|
| Radiol. Generale | 72% | 92% |
| Radiol. Dedicato | 82% | 96% |
| CAD | | 78% |

*Documenti SIRM 2003 Supplemento "Il Radiologo" 4/2003*
*G. Simonetti, E. Cossu*

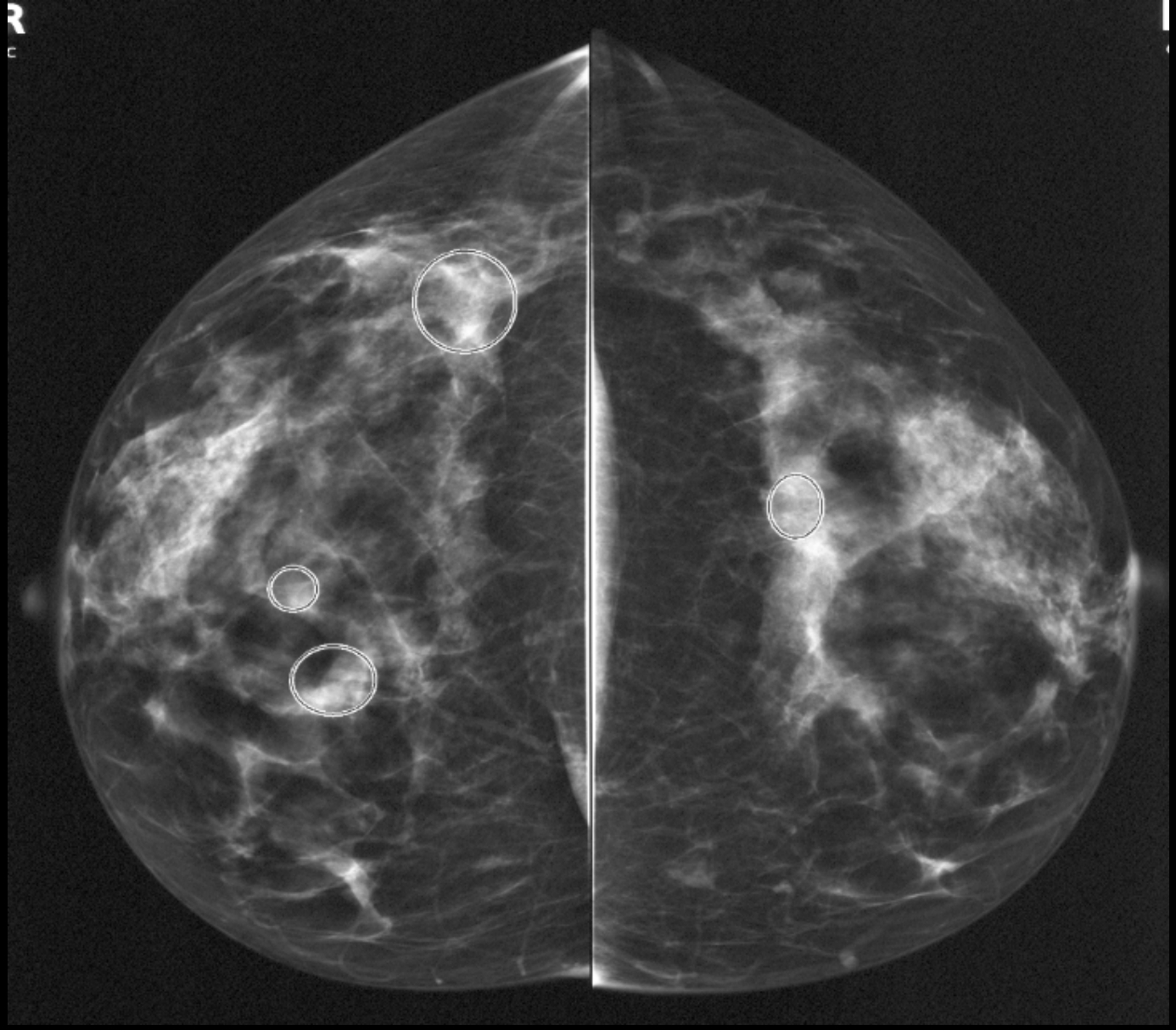

CON CAD

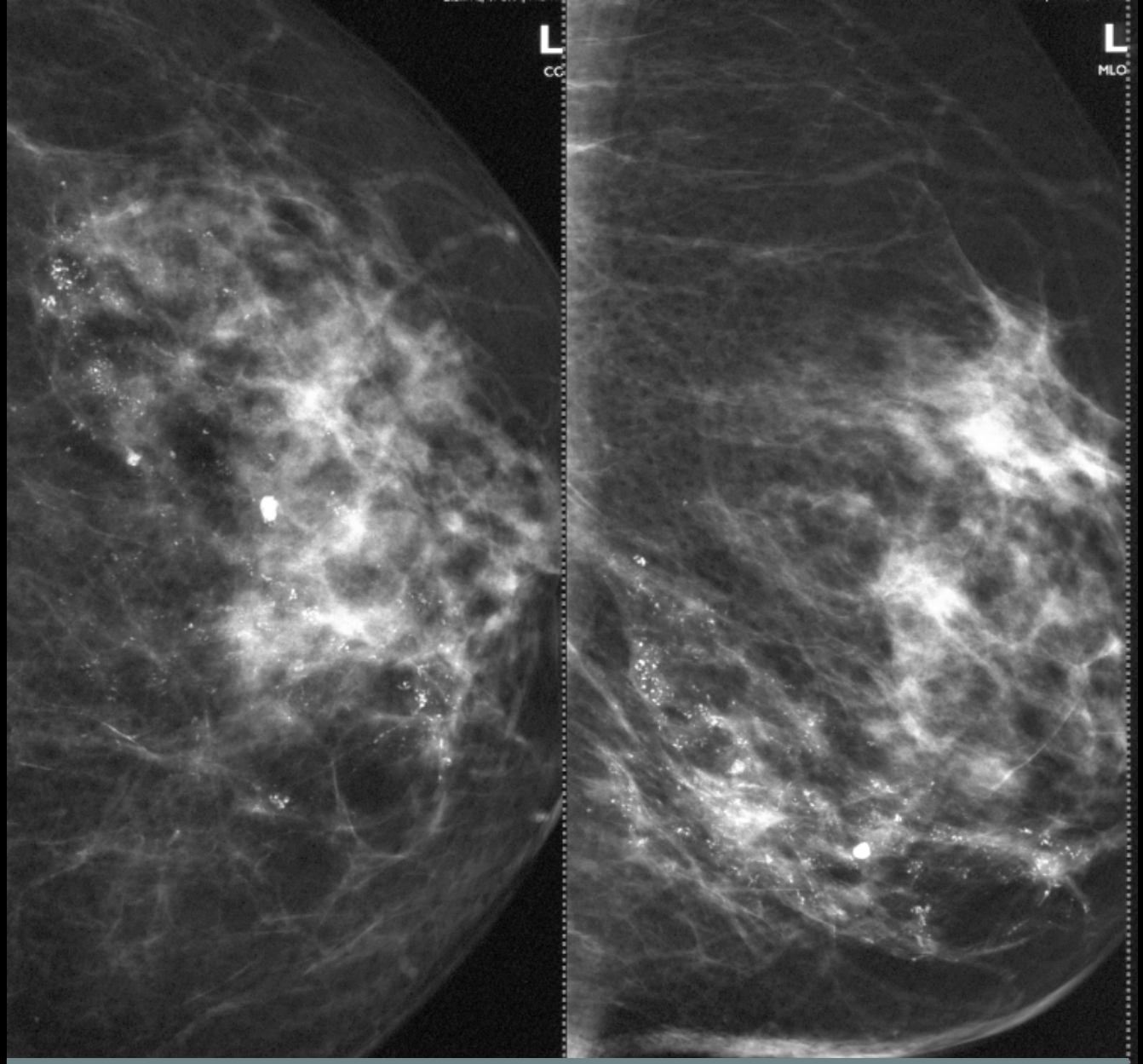


Ingrandimento

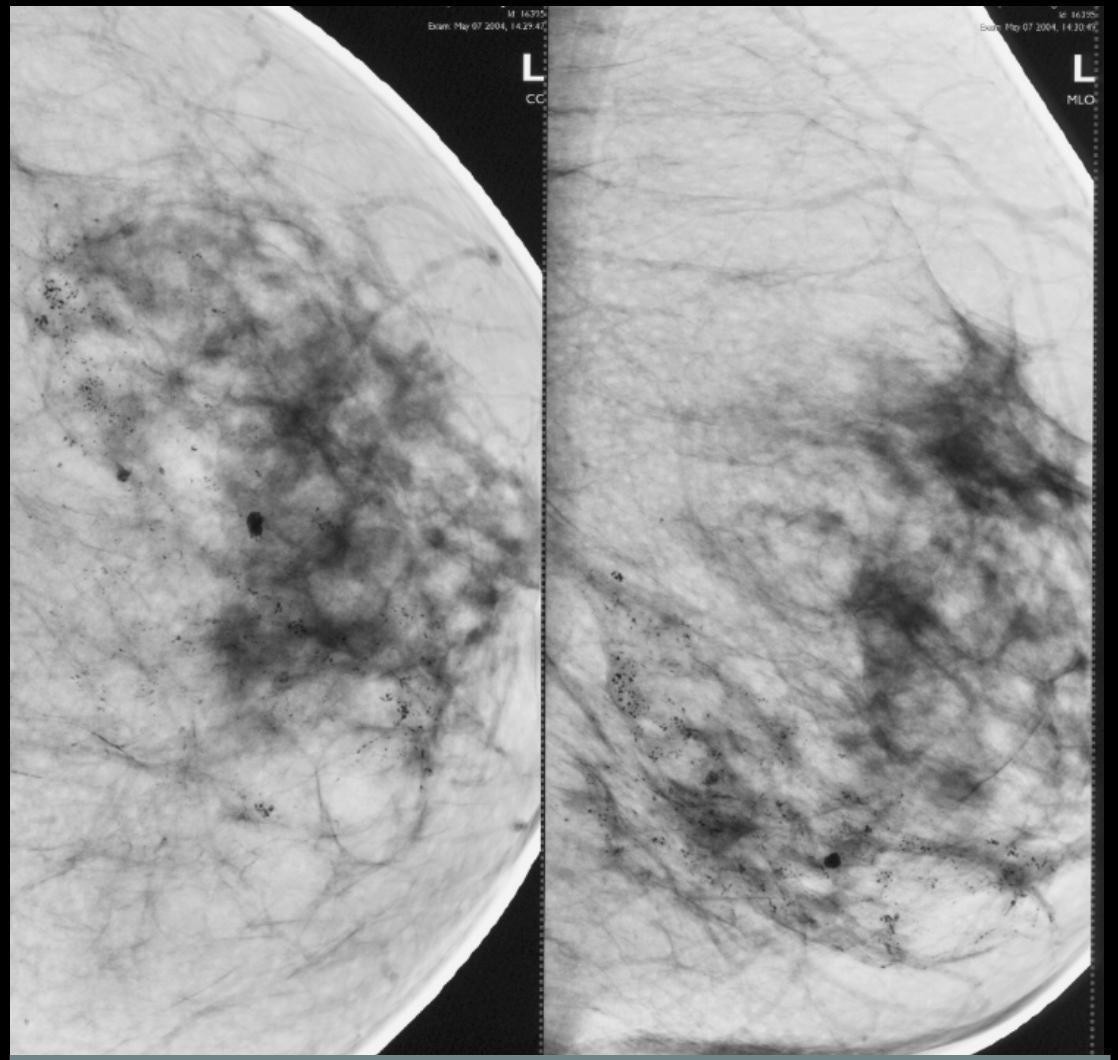


# Inversione

A quanti anni iniziare a fare la Mx ed a quali intervalli di tempo?

L’American College of Radiology (ACR) e l’American Cancer Society (ACS) RACCOMANDANO LA Mx, a CADENZA ANNUALE, iniziando all’età di 40 anni

*(ACR Illustrated Breast Imaging Reporting and Data System (Bi-Rads) 1998)*

*(ACS Breast Cancer Facts and Figures 2002)*

Le stesse direttive provengono dalla SCUOLA ITALIANA DI SENOLOGIA e dalla LEGA ITALIANA PER LA LOTTA CONTRO I TUMORI

LA SENSIBILITA' MAMMOGRAFICA TOTALE NELLO SCREENING E' DEL 78%

SI RIDUCE AL 70% QUANDO L'INTERVALLO DI SORVEGLIANZA SI ALLUNGA A 24 MESI

*(Mandelson et Al. J Natl Cancer Inst 2000)*

In caso di carcinomi infiltranti è del 73% in ogni tipo di mammella ma soltanto del 44% nel seno “denso”

Nelle donne di età inferiore a 49 anni è significativamente più bassa (58%) che nelle anziane (83%)

*(T.M.Kolb et. Al. Radiology 2002)*

Nelle donne più giovani (sino a 49 anni), quindi, la Mx è meno sensibile nell'individuare un tumore a causa della:

Densità del parenchima
(Holland et Al. Cancer 1983)

Crescita più veloce cioè maggior numero di cancri di intervallo
(Gilliland et Al. J Natl Cancer Inst. 2000)

*Nonostante la mammografia sia l'unica modalità di imaging con EFFICACIA ORMAI DIMOSTRATA nella identificazione di un CARCINOMA MAMMARIO PRECLINICO e rimanga la modalità di prima scelta nello SCREENING i suoi limiti sono condizionati essenzialmente dalla DENSITA' del parenchima che esercita un effetto mascherante sulla neoplasia.*

*Di qui la necessità di metodiche aggiuntive quali*

*ECOGRAFIA e RISONANZA MAGNETICA*

# Che cosa è l'Ecografia?

La diagnostica con ultrasuoni sfrutta l'analisi degli echi riflessi dai tessuti corporei convertendoli in immagini elettroniche in scala di grigi

Dal 1983 viene utilizzata anche l'ecografia computerizzata digitale per avere il massimo delle informazioni diagnostiche

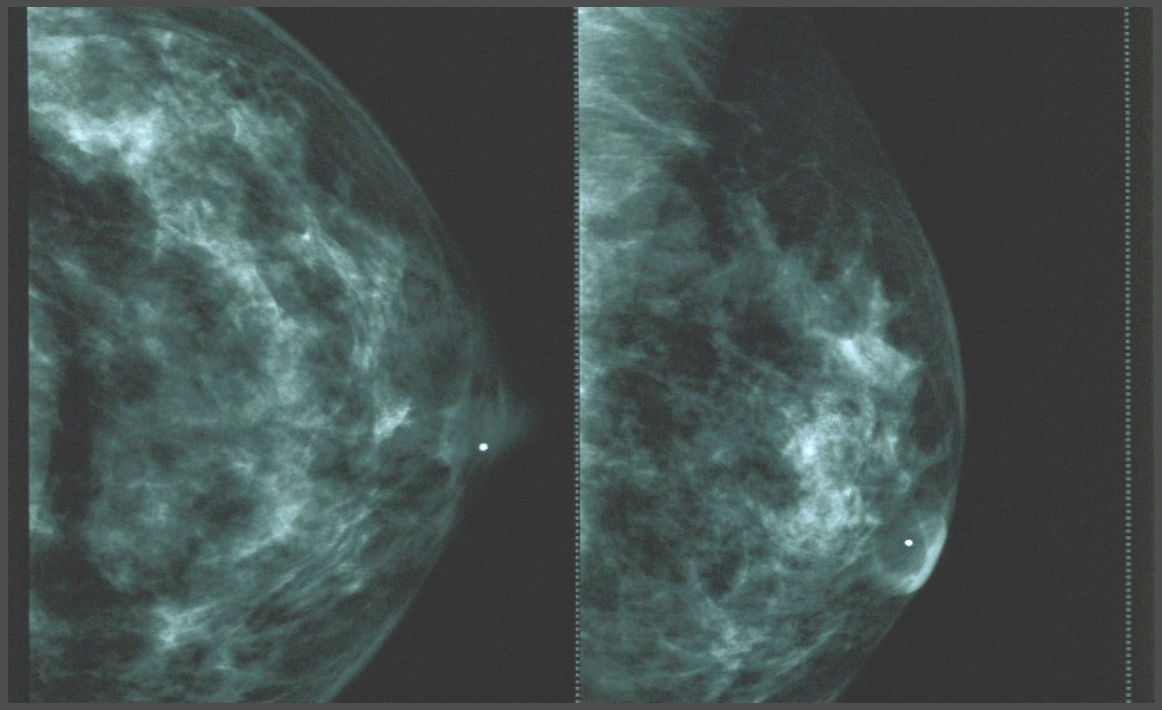

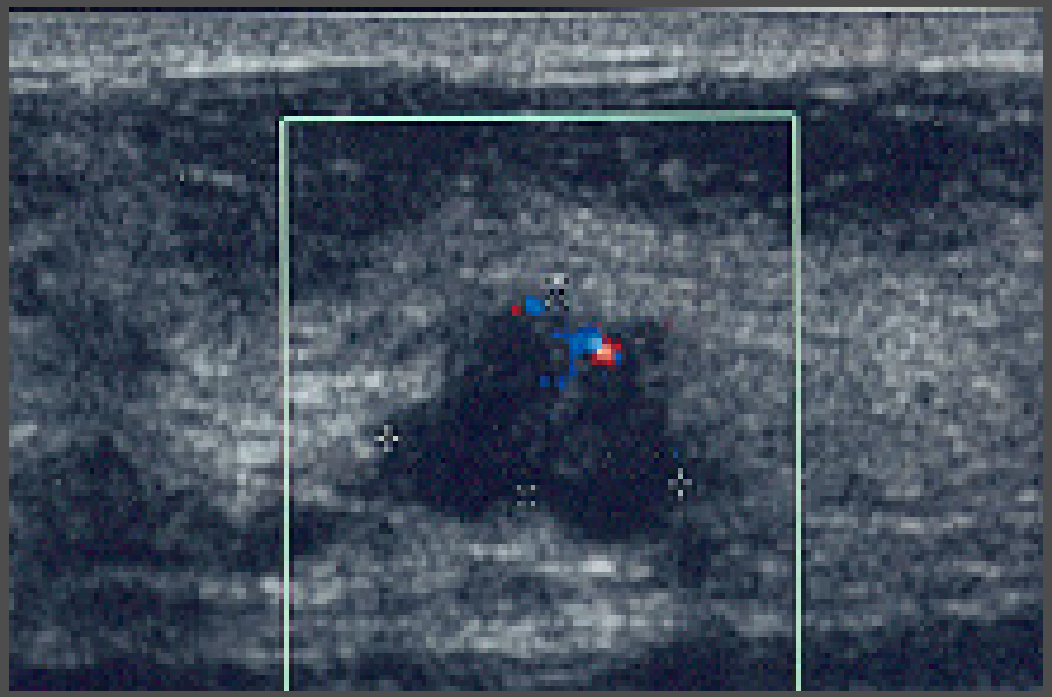

# Che cosa è la RISONANZA MAGNETICA?

La RISONANZA MAGNETICA utilizza onde radio a campi magnetici

Le immagini sono realizzate grazie ad un computer che trasforma gli impulsi radio nelle immagini anatomiche

## Come si esegue?

Sempre con il mezzo di contrasto, tranne nei casi di sospetta rottura delle protesi mammarie

## Qual' è il suo principio diagnostico?

Mette in evidenza focolai di "neo-angiogenesi"che il tumore crea per il suo "nutrimento" nella ghiandola mammaria. Questo è il motivo per il quale si deve eseguire sempre con il M.D.C. che viene captato in questi focolai, manifestandosi all'esame MRM come punto di rapida "impregnazione" e di rapida "scomparsa".

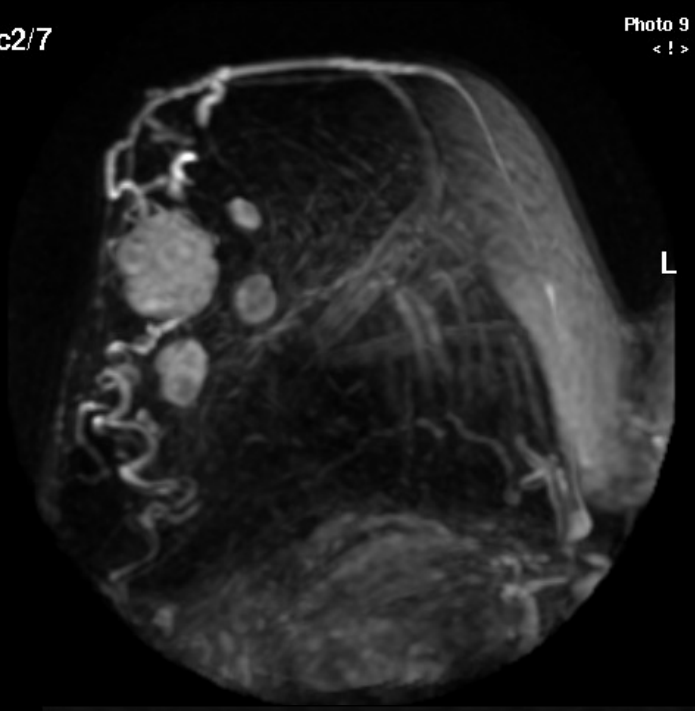
Sc2/7
Photo 9
< ! >
L

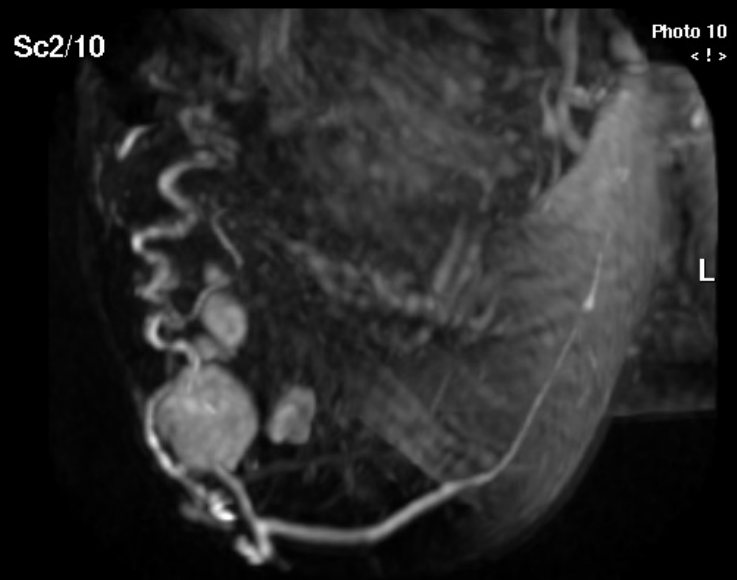
Sc2/10
Photo 10
< ! >
L

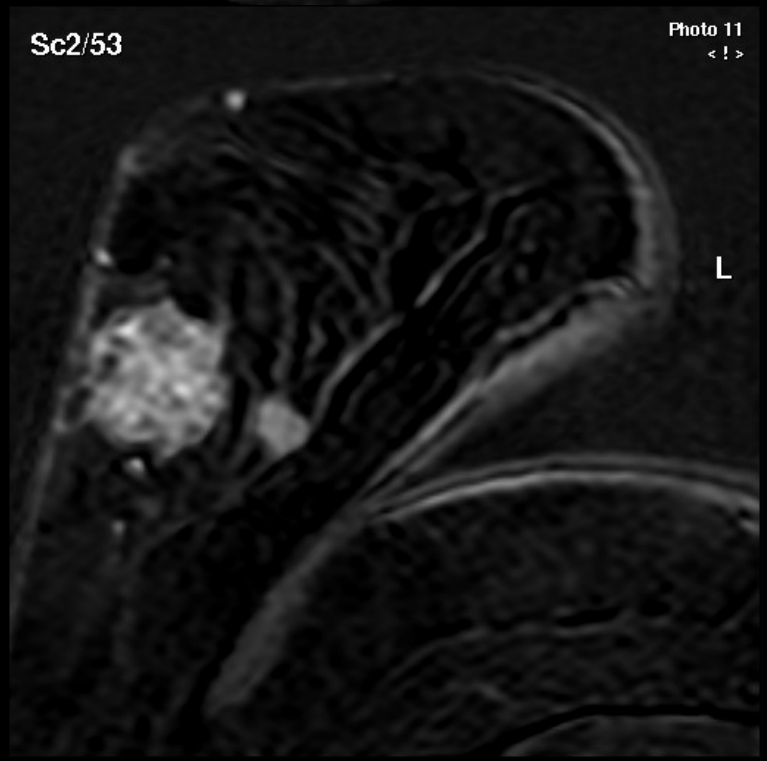
Sc2/53
Photo 11
< ! >
L

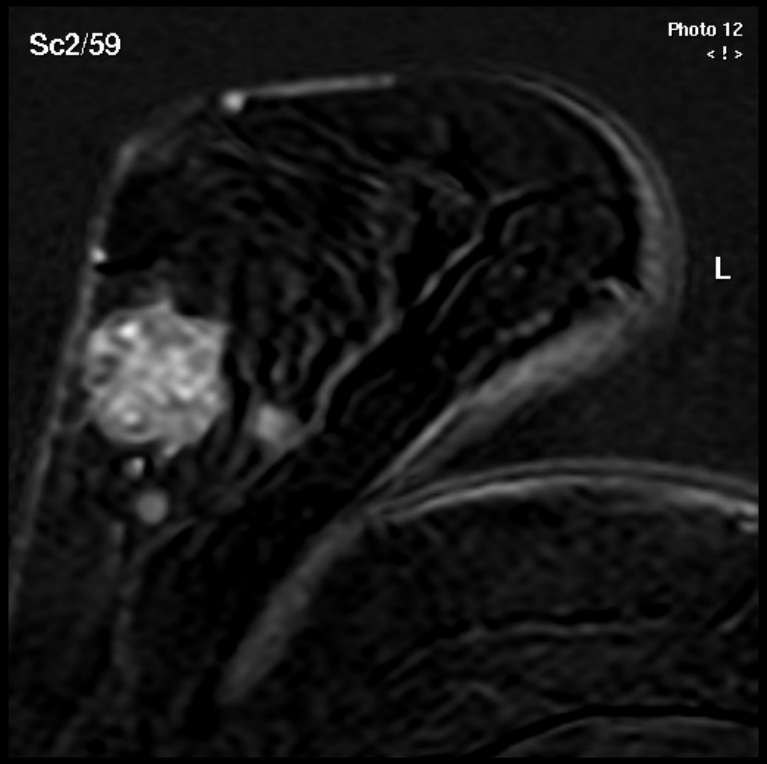
Sc2/59
Photo 12
< ! >
L

# QUANDO E' INDICATA LA RISONANZA MAGNETICA?

- ✓ ***Per*** *tipizzare un nodulo dubbio alla Mx + ecografia in cui l'agoaspirato può risultare difficoltoso a cui la paziente non vuole sottoporsi*

- ✓ ***Per*** *escludere la presenza di lesioni* ***multifocali o multicentriche*** *in un tumore già diagnosticato alla mammografia*

- ✓ ***Nella terapia neoadiuvante*** *(si fa quando il tumore è troppo grande e si deve ridurre con la chemioterapia prima dell'intervento) per valutarne la risposta*

- ✓ ***Nello screening*** *mammario* ***delle donne giovani ad alto rischio genetico*** *per le quali la mammografia sembrerebbe, addirittura, controindicata perché le radiazioni ionizzanti indurrebbero, in una percentuale più alta, il tumore mammario*

*Gilson, Jama, 1997*
*Sharan et Al Nature 1997*

Pz. ad alto rischio

Familiare

Genetico

BRCA1
(cromosoma 13)

BRCA2
(cromosoma 17)

*Ad essi è correlato un rischio pari all'80%-90% (BRCA1+),60%-80% (BRCA2+) rispetto all'8-10% delle altre donne, di sviluppare la malattia durante la vita con frequente comparsa in giovane età (seno "denso!") e predisposizione a lesioni sincrone.*

*(Kukl et Al, Radiology 2000)*

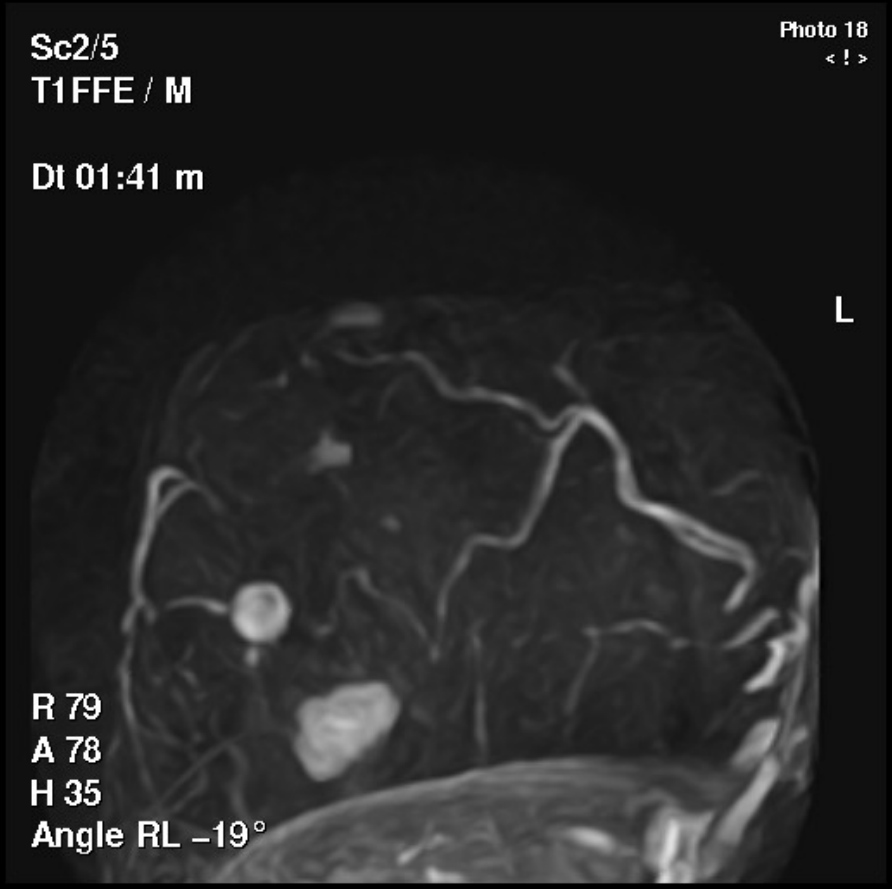
Sc2/5
T1FFE / M
Dt 01:41 m
Photo 18
< ! >
L
R 79
A 78
H 35
Angle RL –19°

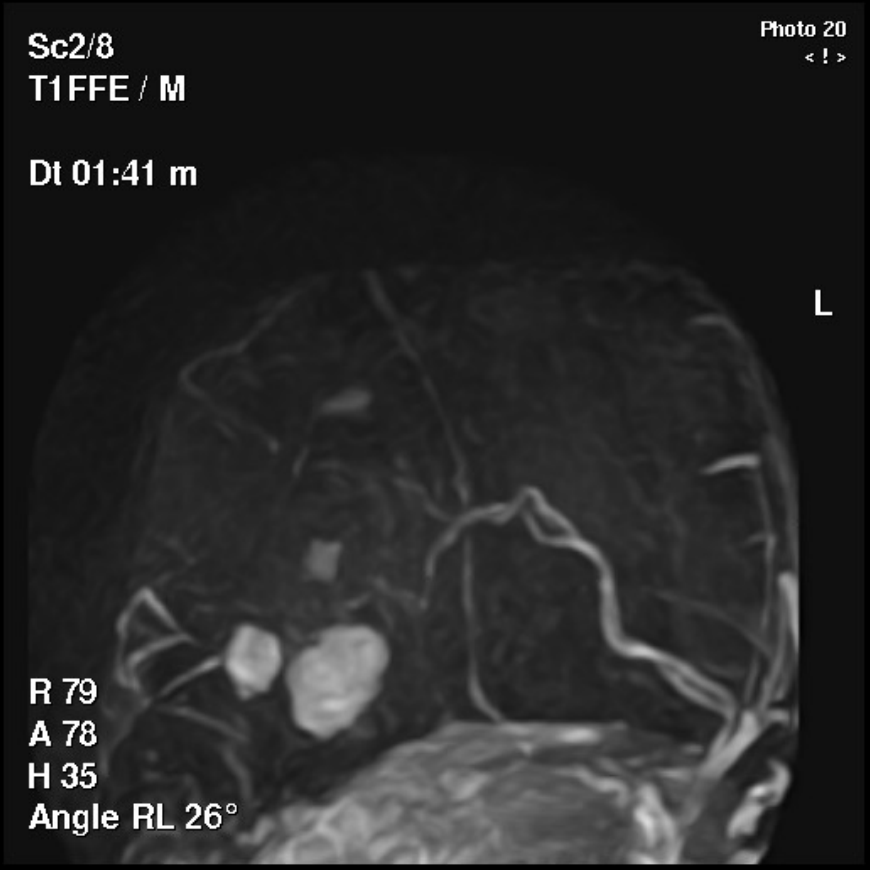
Sc2/8
T1FFE / M
Dt 01:41 m
Photo 20
< ! >
L
R 79
A 78
H 35
Angle RL 26°

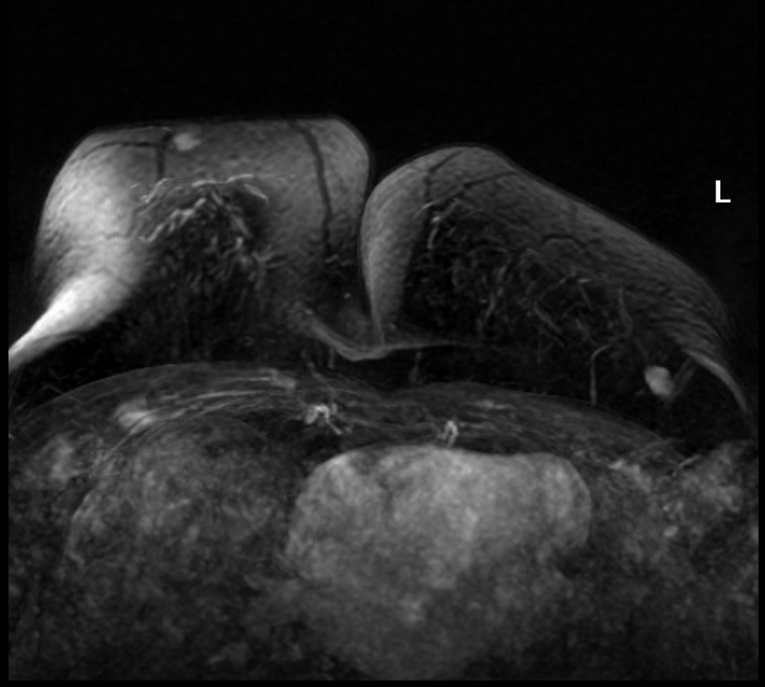
L

Sc2/7
Photo 35
< ! >
L

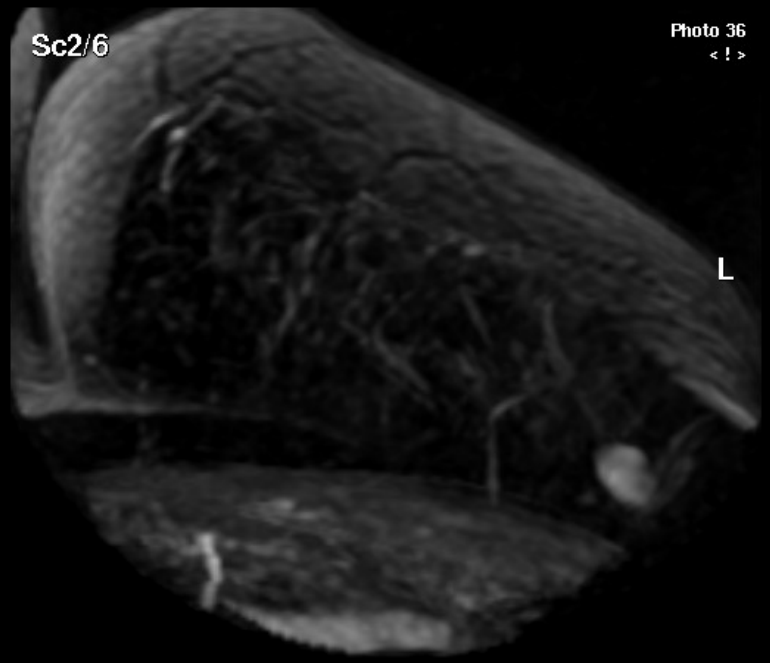
Sc2/6
Photo 36
< ! >
L

# Diagnosi precoce nel tumore della Prostata

*Il tumore della prostata è la neoplasia più frequentemente diagnosticata nell'uomo*

*L'ecografia ha un ruolo importante nello screening per la semplicità di esecuzione e per la sua sensibilità nelle lesioni focali*

Dal '71nascono le prime sonde endocavitarie fino ad arrivare in tempi abbastanza recenti (1985 circa) alle sonde biplane per una visione ottimale del piano assiale e sagittale della ghiandola prostatica

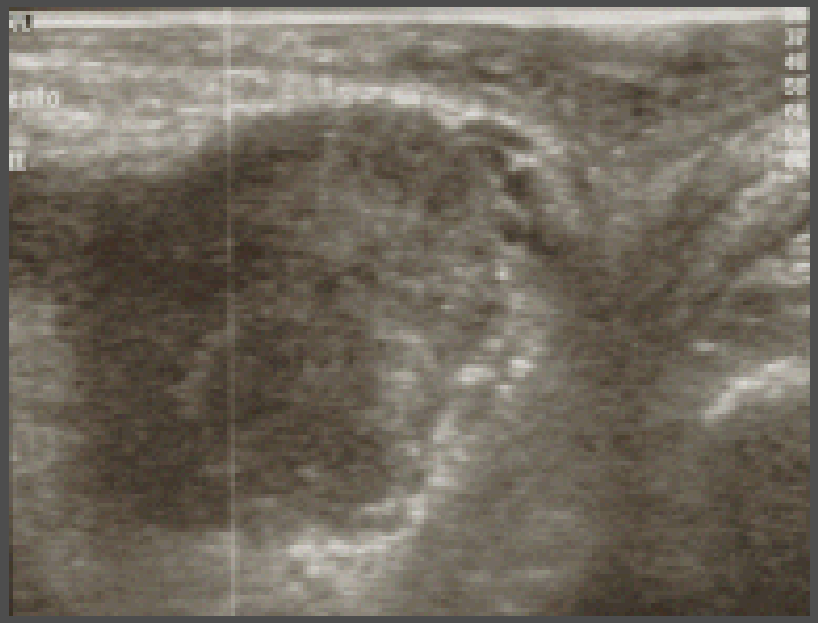

# TUMORE DEL COLON

In questo caso la diagnostica per immagini può PREVENIRE IL CANCRO perché scopre i POLIPI colorettali che sono lesioni ancora benigne ma a rischio di trasformazione maligna

Quali armi abbiamo a disposizione per prevenire il tumore del colon?

## Sino ad oggi:

- ✓ Esplorazione rettale
- ✓ Ricerca sangue occulto nelle feci
- ✓ Clisma a doppio contrasto
- ✓ Retto-sigmoidoscopia
- ✓ Colonscopia

## Da oggi anche:

- ✓ Colografia TC =Endoscopia Virtuale

Si basa su dati TC volumetrici e successive elaborazioni tridimensionali. Tecnica semplice (stessa preparazione della coloscopia tradizionale), veloce (60sec), non invasiva, nessun rischio

Im 1000
Seq
< S >
L
W 255
L -1072

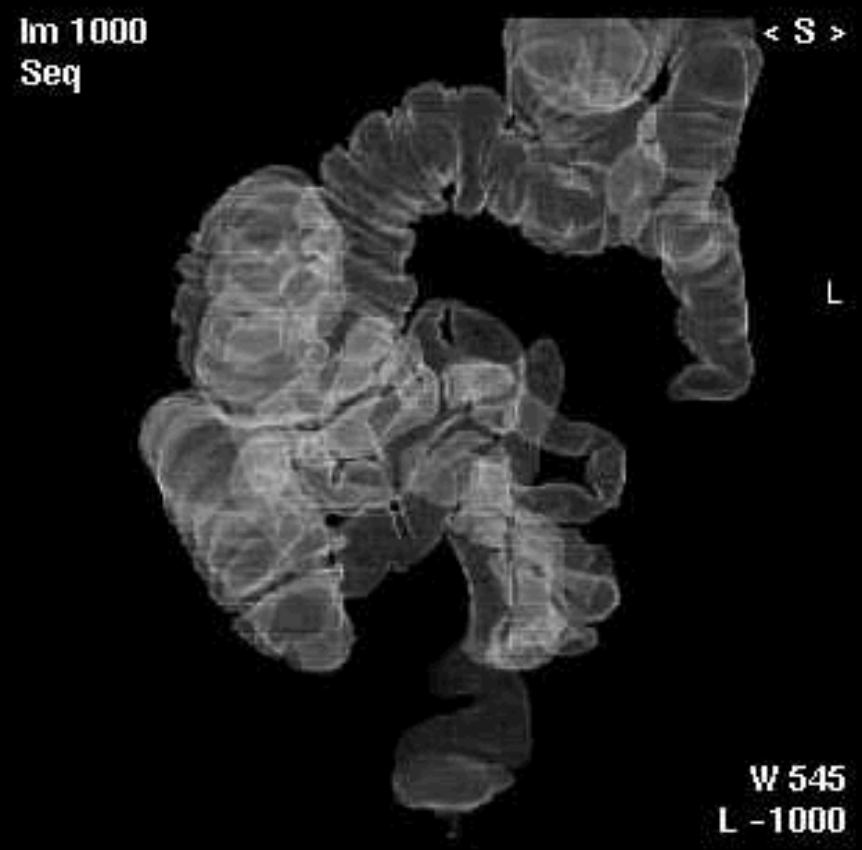
Im 1000
Seq
< S >
L
W 545
L -1000

Im 1000
Seq
< S >

# Quando la colonscopia virtuale?

- Screening
- Stenosi distale del colon invalicabile alla colonscopia tradizionale
- Stadiazione del carcinoma colorettale
- Intolleranza alla colonscopia tradizionale

Test altamente SENSIBILE E SPECIFICO nell'identificazione di polipi con diametro maggiore di 10mm (cioè quelli clinicamente significativi).

Sino a 10mm → No rischio di trasformazione maligna

*(Macari M. et al, Radiology 2004)*

# Quale futuro?

Nello screening possiamo prevedere un progressivo passaggio da CLISMA A DOPPIO CONTRASTO e
COLONSCOPIA CONVENZIONALE a

COLONSCOPIA VIRTUALE

## Come abbiamo potuto osservare negli ultimi 15 anni:

| | | |
|---|---|---|
| ARTROSCOPIA DIAGNOSTICA | → | RM |
| ANGIOGRAFIA | → | angio-RM e angio-TC |
| ERCP (Colangiopancreatografia retrograda endoscopica) | → | MRCP (Colangio-MR) |

Le tecniche diagnostiche INVASIVE SOSTITUITE, CIOE', DALLE NON INVASIVE, dotate della STESSA SENSIBILITA' E SPECIFICITA'

Rimane indiscusso il ruolo delle suddette metodiche invasive non più nella DIAGNOSI, bensì nella TERAPIA di molteplici patologie

# Quanto prima esposto rappresenta il “gold standard” della diagnostica

Purtroppo, le attrezzature presenti sul territorio sono obsolete

In particolare per i MAMMOGRAFI:

- Una significativa frazione di essi non è conforme agli standard qualitativi internazionali
- Il 23% di quelli sottoposti a censimento ha oltre 10 anni ed il 44% ha più di 8 anni

*(Documenti SIRM 2003)*

Tale obsolescenza ha ricadute

negative sulle potenzialità di una

DIAGNOSTICA PRECOCE

L’UNICA CHE PUÒ VINCERE IL TUMORE

GRAZIE !
www.cartoline.net
per l'attenzione